

Das Diffus großzellige B-Zell-Lymphom (DLBCL)

Hämatologie/Onkologie im Dialog –
Meet the Expert

04.09.2024

I. Kandzia



CIÖ Bonn
Centrum für Integrierte Onkologie



Fallvorstellung

52-jährige Frau

keine relevanten Vorerkrankungen

Diffus großzelliges B-Zell NHL, ED 5/2022

Initialstadium: IV A E nach Ann-Arbor

Histologie: diffus großzelliges B-Zell-Lymphom, kein "double hit"

Referenz: Inflammatorisch überlagertes diffuses großzelliges B-Zell-Lymphom
(Nicht-Keimzentrumstyp/Non-GCB)

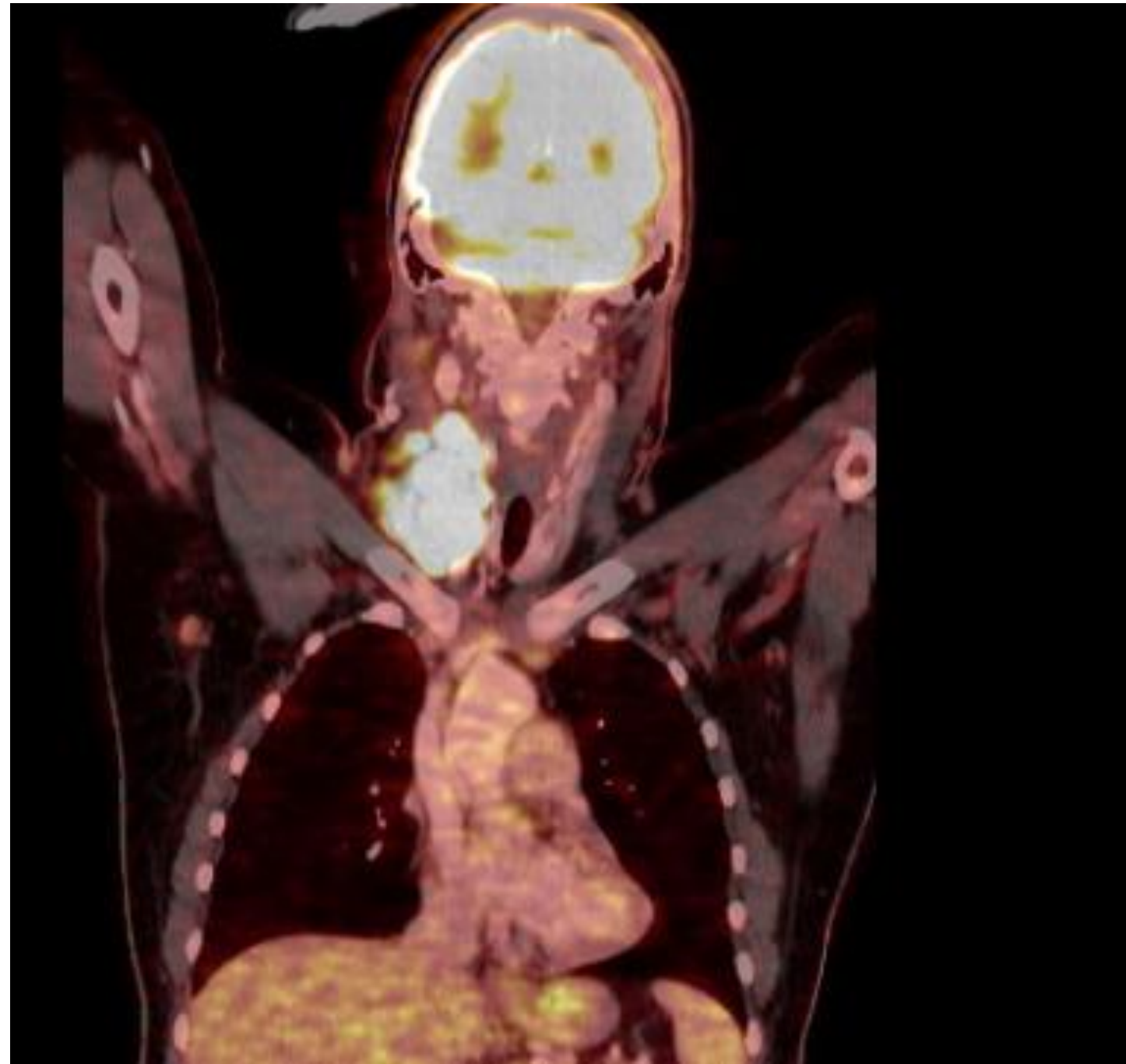
Prognose: aalPI-Score 3: hoch-intermediäres Risiko



Fallvorstellung

Therapie und Verlauf:

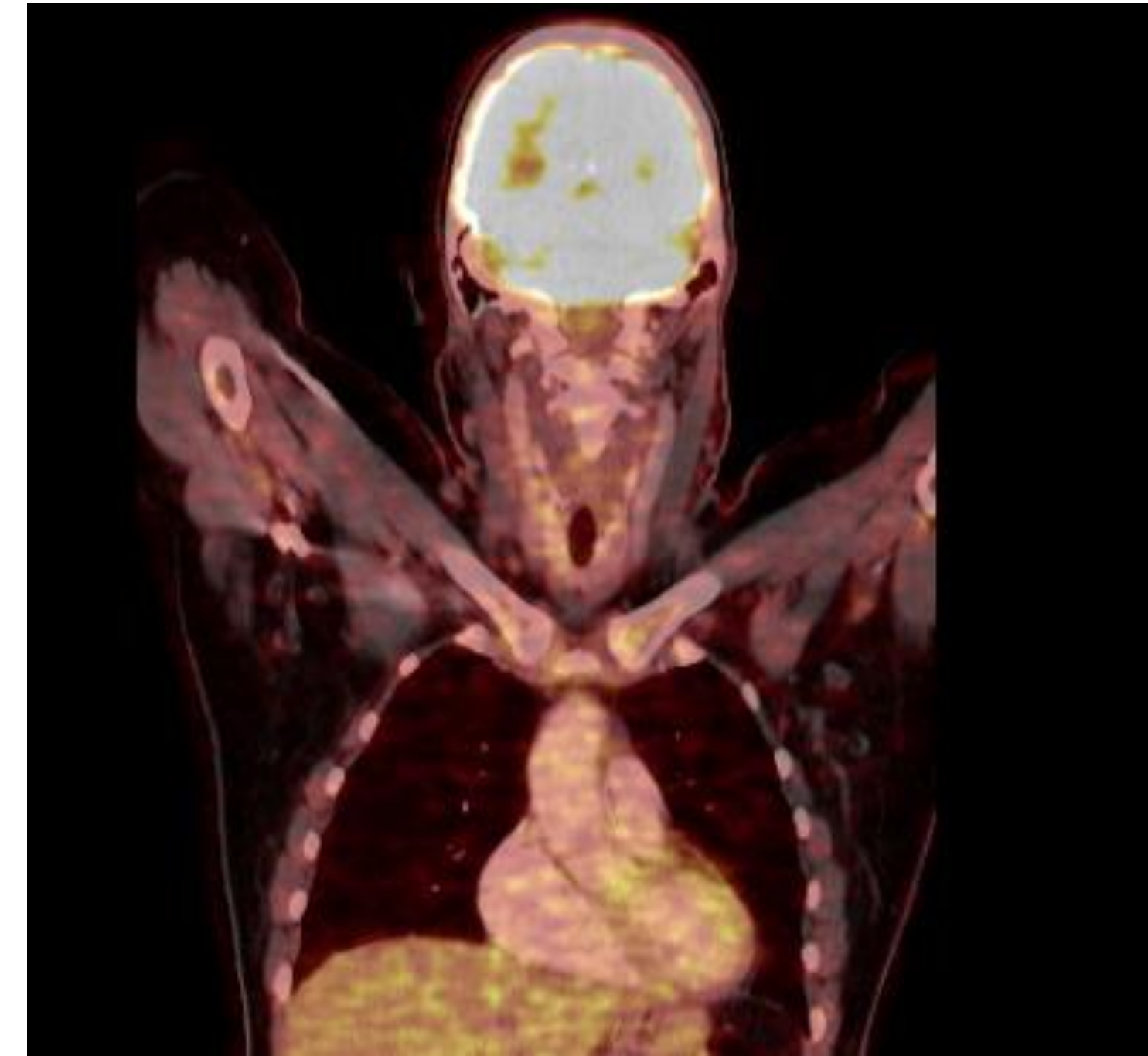
06/2022



rechts zervikal/klavikulär rechts,
mediastinal, links paraaortal. links iliakal,
Thoraxwand/Pleura, Knocheninfiltration


8x R-CHOEP

12/2022



PET: CR

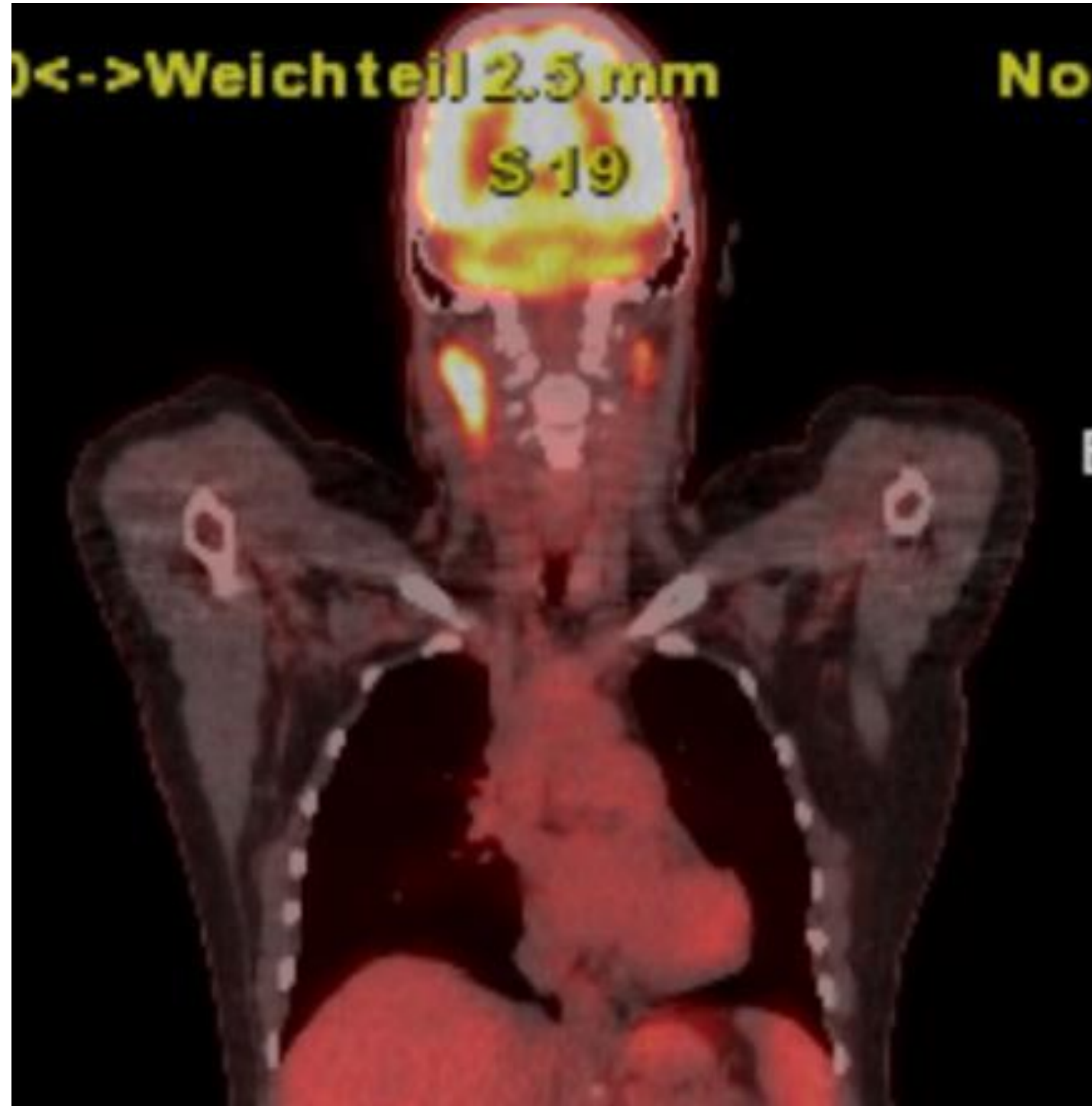


Fallvorstellung

Therapie und Verlauf:

[...]

04/2024



Rezidiv bilateral (re > li) zervikal und parotideal, submandibulär

Lymphknotenexstirpation Level II re.:
Diffus großzelliges B-Zell-Lymphom, Non-GCB

=> Spätrezidiv (> 12 Monate)



Fallvorstellung

Therapie und Verlauf:

[...]

04-06/2024

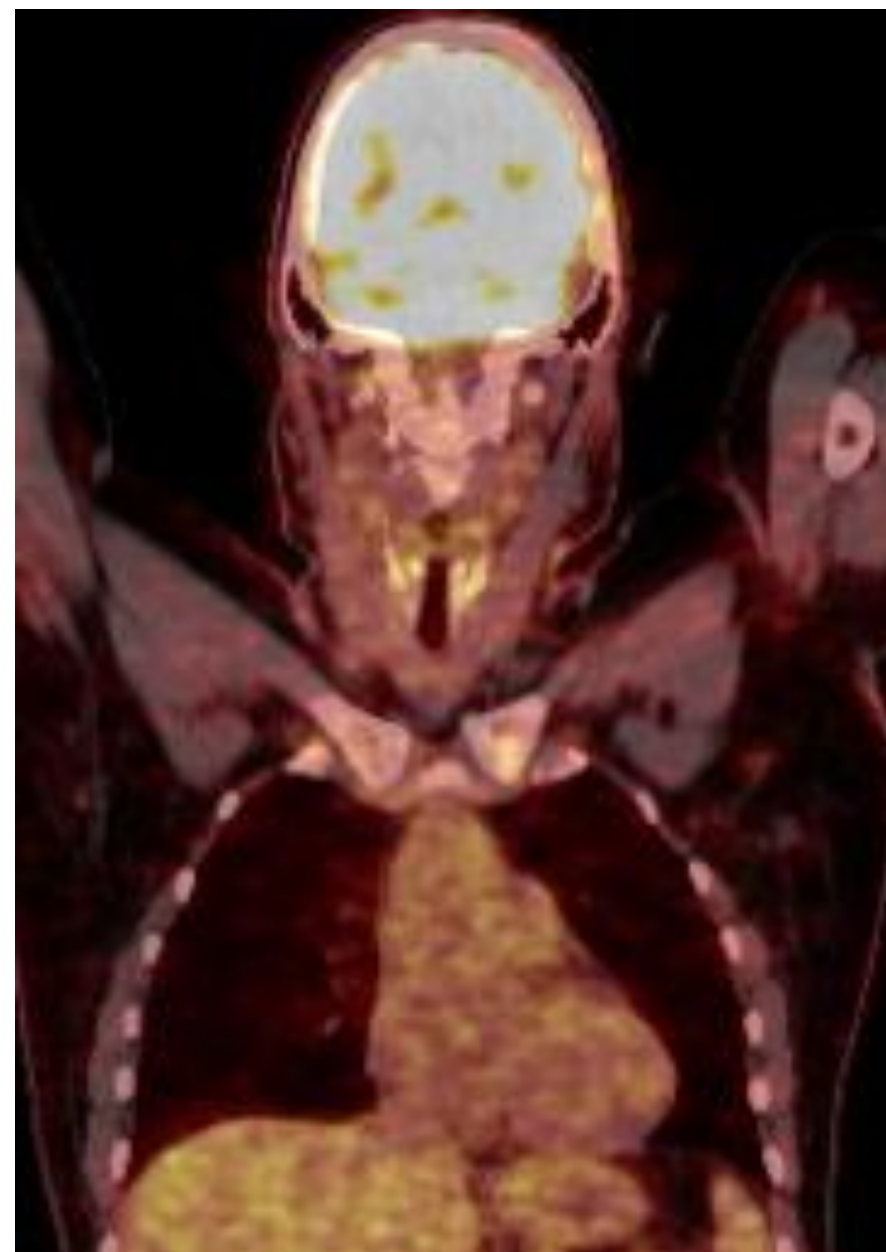
3 Zyklen R-DHAP mit Stammzellapherese nach 2. Zyklus
anschl. CT-Staging: CR

07/2024

Hochdosischemotherapie mit TEAM mit autologer Stammzellreinfusion

08.08.24

PET: CR



Fragen zur Diskussion

- Feedback?
- Was hätten Sie anders gemacht?



Vielen Dank



ClO Bonn
Centrum für Integrierte Onkologie

Aus Liebe zum Leben